

Dr. Dominik Nischwitz

Biologische Zahnheilkunde

Der zahnmedizinische Beitrag zur chronischen Krankheit – Endotoxine 24/7.



Chlorella: Detoxwunder aus der Natur.

Das Immunsystem ist darauf ausgelegt, Bakterien, Pilze, Viren und andere Mikroorganismen abzuwehren. In den westlichen Ländern/ Industrienationen kommt es momentan zu einer Epidemie von chronisch systemischen Erkrankungen [1,2]. Die Ursachen sind vielfach, die Überreaktivität des angeborenen Immunsystems spielt in dieser Gleichung jedoch eine entscheidende Rolle.

Neben der klassisch handwerklich geprägten Zahnmedizin, werden bei der biologischen Zahnheilkunde zusätzlich alle naturwissenschaftlichen Grundregeln angewandt. Ganz nach dem Motto: „Der Mund als Spiegel für die Gesundheit“ werden die Grundprinzipien der Chemie, Physik und Biochemie genauer unter die Lupe genommen und ein Zusammenhang zwischen den heute üblichen chronisch-entzündlichen Systemerkrankungen hergestellt.

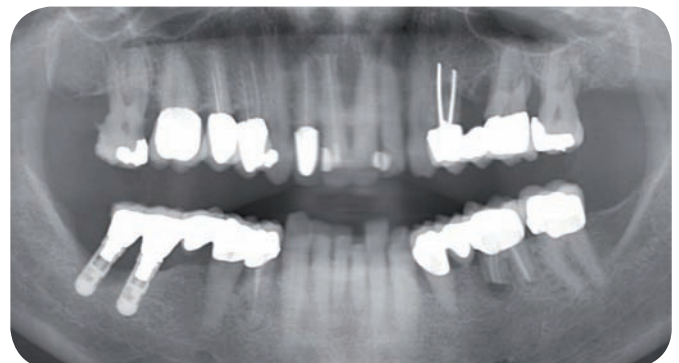
Unterschiedliche, teilweise sogar toxische Metalle (Quecksilber/ Amalgam), kommen routinemäßig zum Einsatz, da sie gut funktionieren und haltbar sind. Auch tote, beziehungsweise wurzelbehandelte Zähne sind in der Mundhöhle des durchschnittlichen Erwachsenen Standard. Entzündungen an der Wurzelspitze sind alltäglich – sie werden als harmlos abgetan oder einfach symptomatisch, chirurgisch entfernt. Wenigstens die oralen Mikroorganismen werden in einigen Praxen bereits präventiv durch eine konsequente, prophylaktische Reinigung in Schach gehalten. Da der menschliche Körper und sein starkes Immunsystem relativ viel kompensieren können und die Schulmedizin den Körper nicht als integratives System betrachtet, sondern viel mehr in seinen Einzelteilen, wird der Bezug zwischen Mundhöhle und Symptomen anderswo im Körper so gut wie nie hergestellt.

Der Mund als Großbaustelle im Körper

Zähne sind genau wie Leber, Magen oder Darm ebenfalls Organe mit eigener Blut- und Nervversorgung, wenn man es genau nimmt, sogar ein Hirnnerv mit eigenem autonomen Nervensystem [3]. Sie sind die Organe, die dem Gehirn anatomisch am nächsten sind.

Routinemäßig werden in diesem sensiblen Gebiet unterschiedlichste, teilweise hochgiftige Materialien unter dem Deckmantel der handwerklichen Langlebigkeit eingebaut – mit oftmals schwerwiegenden Folgen für den ganzen Organismus.

Die meisten Störfelder im Körper befinden sich in der Mundhöhle. Neben klassischen Problemen wie Karies und Parodontitis finden sich hier:

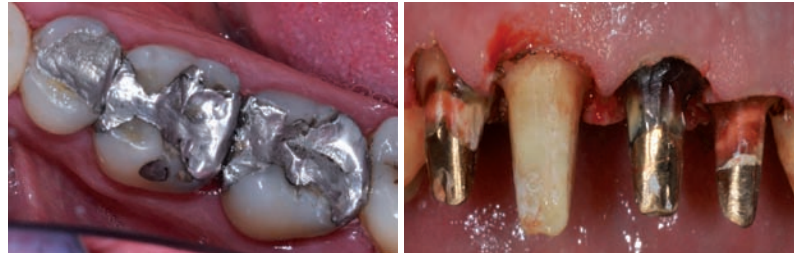

Standard Panoramröntgenaufnahme: Großbaustelle für die Gesundheit.

Metalle – Altlasten aus dem letzten Jahrhundert

Für verschiedene Metalle wie Quecksilber, Gold, Platin, Kupfer, Kobalt, Aluminium, Eisen, Chrom sind zytotoxische (z.B. neurologische Erkrankungen), immunologische (Autoimmunerkrankungen), mutagene (z.B. Krebs) Wirkungen, sowie Auswirkungen auf den Stoffwechsel (z.B. oxidativer Stress) wissenschaftlich gut belegt [4-13]. Metallbestandteile können in der Regel wenige Tage nach dem Einbringen in den Mund überall im Körper nachgewiesen werden.

Man muss immer unterscheiden zwischen immunologischen und toxikologischen Problemen. Während praktisch jedes Metall für das Immunsystem einen Fremdkörper darstellt und allergenes Potential aufweist, spielt Amalgam besonders aus toxikologischer Sicht eine entscheidende Rolle.



Alte Amalgamfüllungen und Metallstifte.

Amalgam – hochgiftiger Sondermüll in unserem Körper.

Noch heute wird in den meisten Zahnarztpraxen routinemäßig Amalgam verwendet. Zum einen weil es sich dabei um einen Werkstoff handelt, der einfach zu verarbeiten ist und lange hält, zum anderen weil er von den Krankenkassen subventioniert wird, also kostenfrei ist.

In Norwegen (2008) und Schweden (2009) herrscht seit einiger Zeit absolutes Quecksilberverbot, was natürlich auch für Zahnfüllungen gilt. In Russland wurde Amalgam bereits Ende der 70er Jahre komplett abgeschafft.

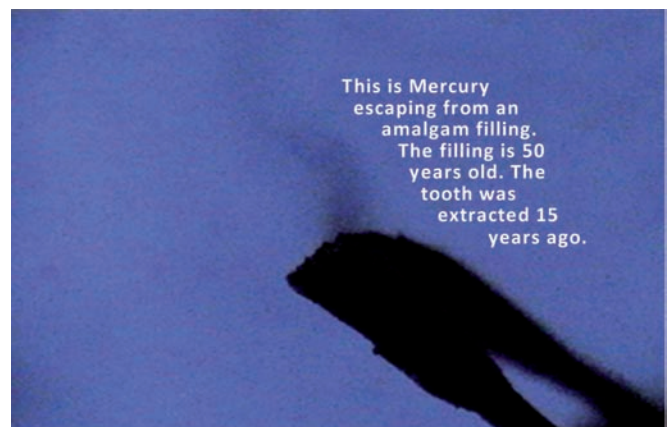Im Gegensatz dazu fordert die Bundeszahnärztekammer (BZÄK), Amalgam als Füllungswerkstoff zu erhalten.

In der Praxis muss Amalgam nach der Entfernung als hochgiftiger Sondermüll entsorgt werden – allein dieser Fakt sollte zu denken geben. Amalgam besteht zu 50% aus Quecksilber (Hg), das entgegen der häufig vertretenen Meinung nach dem Anmischen nicht fest in der Füllung gebunden ist.

Durch Kauen, Knirschen, Zähneputzen und heiße oder kalte Getränke wird täglich eine gewisse Menge an Quecksilberdampf freigesetzt. Das ganze spielt sich zwar im Mikrogrammbereich ab, wenn man jedoch bedenkt, dass bereits ein Molekül Hg Nervenzellen zerstören kann, ist dies nicht zu unterschätzen. In einer Studie von Leong und Lorscheider kam es bereits bei anorganischen Hg-Mengen von 0,02 ng Hg/g zu einer kompletten Zerstörung der intrazellulären Mikrotubuli und zur Degeneration von Nervaxonen [14]. Hg gilt als das giftigste nichtradioaktive Element und übertrifft hierin alle anderen bekannten Elemente, wie zum Beispiel Blei, Kadmium und Arsen, zum Teil um ein Vielfaches [15-17]. In Tierstudien konnten bereits nach 14 Tagen Amalgam Tragedauer pathologische Veränderungen im Gehirn nachgewiesen werden [18,19].

Täglich werden pro Füllung zirka 2-3µg Quecksilberdampf freigesetzt und das über eine durchschnittliche Tragedauer von 20 Jahren. Man kann hier folglich von einer niedrig dosierten, chronischen Vergiftung sprechen. In zahlreichen Studien wurde ein ungefähr 2- bis 5-facher Anstieg von Quecksilber im Blut und Urin bei lebenden Amalgamträgern beobachtet, bei Untersuchungen an verstorbenen Patienten wurden in unterschiedlichen Körpergeweben sogar 2-bis

12-fach erhöhte Hg Mengen gefunden. Diesen Studien zufolge ist Amalgam die Hauptquelle für die Quecksilber Belastung im menschlichen Körper [8,20-39]. Quecksilber ist bekannt dafür, jedes Symptom nachzuahmen und ist aus eben diesen Gründen im Körper nicht tolerierbar. Der menschliche Körper ist äußerst intelligent und speichert, wenn möglich, die fettlöslichen Toxine



www.uninformedconsent.org: Hg-Dampf aus 50 Jahre alter Füllung – dargestellt unter fluoreszierendem Licht

im stoffwechsellinaktiven Binde- oder Fettgewebe. Bei sportlichen Menschen oder bei Personen mit einem niedrigen Körperfettanteil werden die Toxine allerdings häufig im Nervengewebe oder Gehirn abgelagert. Besonders gefährdet sind Säuglinge während des Stillens bzw. schon während der Schwangerschaft im Mutterleib, da Hg vollständig plazentagängig ist. Die Quecksilbermenge in Brustmilch und Fruchtwasser korreliert eindeutig mit der Menge der mütterlichen Amalgamfüllungen [40-51]. Da Amalgamfüllungen die Hauptquelle für die Vergiftung mit Quecksilber und anderen Schwermetallen sind, sollten diese, egal ob bereits chronisch krank oder aus präventiven Gründen, entfernt werden.

Allerdings werden genau bei dieser Entfernung die meisten Fehler begangen. Üblicherweise wird der Zahnarzt, da er über die oben genannte Problematik nicht Bescheid weiß (nicht Universitätslehremeinung), die Füllung ohne jegliche Schutzmaßnahmen einfach

heraus bohren. Dabei entsteht jedoch eine sehr große Menge an hochgiftigem, anorganischem Quecksilberdampf (Hg^0) – es ist nicht selten, dass Patienten nach eben so einer routinemäßigen Amalgamentfernung mit neurologischen Beschwerden, chronischer Müdigkeit, Gelenk- und Muskelbeschwerden oder anderen neu hinzugekommenen Symptomen reagieren.

Aus diesem Grund ist die Entfernung der Füllungen unter absoluten Schutzmaßnahmen unabdingbar.

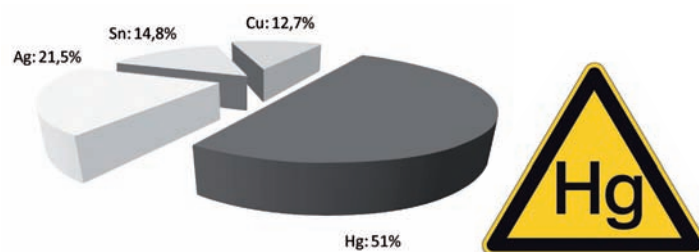
Da der Körper das während der Tragedauer freigewordene Quecksilber im Körper, vor allem im Gehirn mit einer Halbwertszeit von mehreren Jahren bis Jahrzehnten, speichert [52-59], ist es nur sinnvoll, den Körper nach erfolgter Metallentfernung durch eine aktive Schwermetallentgiftung zu unterstützen [60-64]. Das Gehirn dient hier als eine Art Endlager – einmal in der Zelle wird Hg -Dampf sehr schnell durch Katalasen zu Hg^{2+} oxidiert und kann dadurch kovalente Bindungen mit den Thiolgruppen von Proteinen eingehen, was wiederum deren biologische Aktivität verändert oder sogar blockieren kann. Im Magen-Darm-Trakt wird Hg aus Amalgam von Mikroorganismen in die organische, methylierte Form umgewandelt [65-67]. Leistevuo et. al konnten einen 2-bis 3-fachen Anstieg an organischem Methylquecksilber im Speichel von Amalgamträgern nachweisen im Vergleich zu Probanden ohne Amalgam. Der Fischkonsum war bei beiden Gruppen identisch sowohl in verzehrter Menge, als auch in Frequenz [66]. Die Form des methylierten Quecksilbers im Gastrointestinal Trakt scheint um ein vielfaches toxischer zu sein, als das Methylquecksilber aus Fischkonsum, da Hg im Fisch bereits an Aminosäuren gebunden vorliegt, während es im Körper direkt gebildet wird und damit deutlich reaktiver ist [68].

Synergie von Entzündung und Metallen

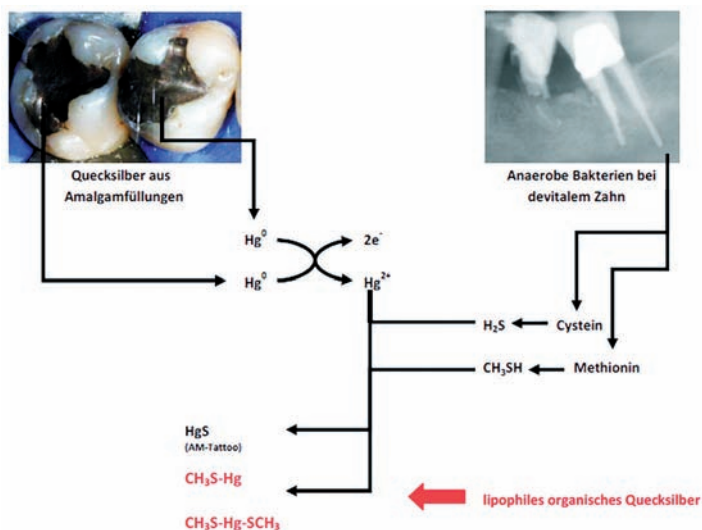
Durch den Stoffwechsel von Bakterien entstehen schwefelhaltige Eiweißzerfallsprodukte wie Schwefelwasserstoff (H_2S), Thioether und Mercaptane, die eine hohe Bindungsfähigkeit zu Schwermetallen haben [69-71]. Daraus resultieren organische Metallverbindungen von massiv gesteigerter Toxizität, zum Beispiel Dimethylquecksilber [65-67] – Beispiel Amalgamfüllung auf wurzelbehandeltem Zahn. Die Chemikerin Karen Wetterhan benutzte diesen Stoff im Labor um die krankheitsauslösende Dynamik von Molekülen auf zellulärer Ebene zu untersuchen. Dabei geriet ein Tropfen Dimethylquecksilber auf ihren Latexhandschuh und verbreitete sich innerhalb weniger Stunden durch die Haut im gesamten Körper. Trotz anschließender Chelattherapie verstarb sie wenige Monate später an einer Quecksilbervergiftung. Die Konzentration dieser giftigen Moleküle ist um ein vielfaches geringer durch die Metalle im Mund, wichtig ist jedoch zu wissen, dass wir als Zahnärzte die Patienten und uns selbst [34] auf diese Weise mit diesen hochgiftigen Stoffen in Kontakt bringen und diese als Quelle 24 Stunden, 7 Tage die Woche für die gesamte Tragedauer im Organismus installieren.

Bei einer Schwermetallausleitung kann man nicht, wie im Internet zu lesen, einfach ein Pauschalprogramm durchführen – vielmehr können diese sogenannten Detox-Programme erst recht zu Problemen führen. Denn nicht jeder Patient ist in der Lage, Schwermetalle oder andere Giftstoffe einfach auszuscheiden. Kenntnisse über die individuelle Biochemie des Patienten sowie über eventuell vorhandene Mikronährstoffdefizite sind vor allem bei bereits bestehenden gesundheitlichen Problemen notwendig. Um mit den Entgiftungsreaktionen des Körpers umgehen zu können, sollte man sich in die Hände von erfahrenen Ärzten oder Heilpraktikern begeben.

Eine vollständige Entgiftung kann erst nach der konsequenten Entfernung aller Störfelder in der Mundhöhle richtig durchgeführt werden. Dazu zählt jedoch nicht nur das bekannte Amalgam.

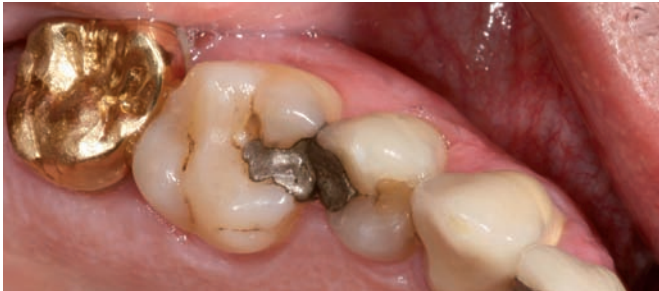

Exemplarische Zusammensetzung einer Amalgamfüllung: 51% Quecksilber (Hg), 21,5 % Silber (Ag), 14,8 % Zinn (Sn) und 12,7 % Kupfer (Cu) (nach Herstellerangaben).



Quecksilberdampf aus Amalgamfüllungen kann in Verbindung mit bakteriellen Biotoxinen zu hochgiftigen Supertoxinen (Dimethylquecksilber) mutieren.

Der Batterieeffekt



Klassisches Szenario: Goldkrone neben Amalgamfüllung – der Batterieeffekt.

Eine Batterie entsteht, wenn zwei unterschiedliche Metalle in eine leitfähige Lösung gebracht werden. In Richtung der elektrochemischen Spannungsreihe gehen die unedleren Metallionen in Lösung und fließen in Richtung des edleren Metalls, dabei werden Elektronen freigesetzt – es fließt ein Strom. Der Speichel ist durch seinen hohen Mineraliengehalt die optimale elektrolytische Lösung. Ein klassisches Beispiel ist eine Goldkrone neben einer Amalgamfüllung oder der Goldaufbau auf einem Titanimplantat. Man spricht in diesem Fall von einem galvanischen Element oder dem Batterieeffekt.

Diese vergleichsweise hohen dentalen Mundströme führen zur Korrosion der Metalle im Laufe der Tragezeit, was unweigerlich mit den Problemen der Toxizität der Metalle an sich korreliert.

Hinzu kommt außerdem die zunehmende Elektrosensibilität der Patienten auf Grund der exponentiell ansteigenden Verbreitung von Mikrowellen durch WLAN und Handysendefunk.

Man muss wissen, dass Metalle im Körper wie kleine Antennen agieren, die das sensible Aktionspotential der Zelle komplett stören können. Es bauen sich Spannungsfelder auf, die das zentrale Nervensystem sensibel stören. Unweigerlich ist man überall dem Elektromog ausgesetzt [72]. Die Standard Absorptionsrate elektromagnetischer Felder kann allein durch die Nutzung eines Mobil Telefons (Klingeln oder SMS Empfang) in Kombination mit Metallen im Mund um 400-700fach erhöht sein [73].

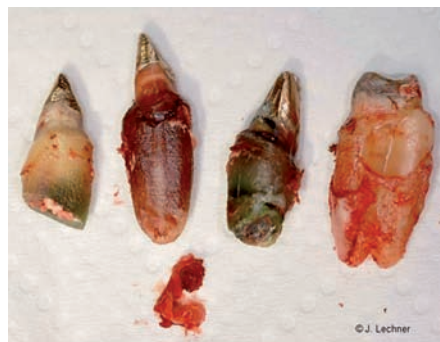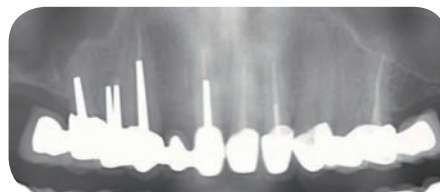
Elektro galvanismus und daraus resultierende Elektrosensibilität können häufig die Ursache für Konzentrationsmangel und Gedächtnisverlust, Schlaflosigkeit, unspezifische Symptome wie Stechen oder Druck in der Brust, unerklärtes Herzrasen, Tinnitus und Hörverlust, etc. sein [74].

Störfelder in der Mundhöhle

Wurzelbehandelte Zähne

Dieses Thema ist nach Meinung des Autors ein sehr bedeutendes Kapitel in der Geschichte der Zahnmedizin und wurde deshalb in seinem Artikel „Die Wurzel allen Übels“ ausführlicher betrachtet [75]. Wurzelbehandelte Zähne stellen chronisch-entzündliche Herde dar, die sowohl vor Ort, meist aber an anderer Stelle im Körper zu chronischen Problemen führen können. Weston Price hat hierfür bereits vor über 100 Jahren den Begriff der Fokalen Infektion geprägt.

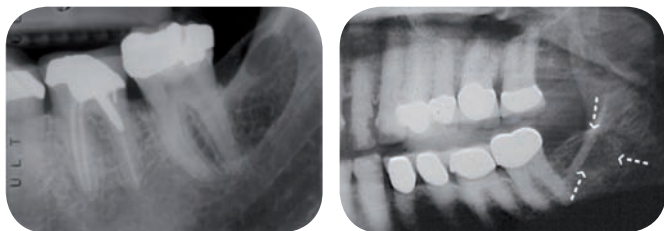
Ohne Blut-, Nerv- und Lymphversorgung ist der Zahn lediglich totes organisches Gewebe ohne Funktion, das auf Grund seiner Anatomie die perfekte Höhle für pathogene Mikroorganismen darstellt. Pro mm² finden sich zwischen 30 und 75000 Dentinkanälchen. Würde man die Dentinkanälchen einer Wurzel aneinanderreihen ergibt sich eine Strecke von ca. einem Kilometer. Pathogene Bakterien hausen in diesem weit verzweigten Kanalsystem einer Wurzel und bilden dort hochgiftige Schwefelverbindungen (Thioether, Mercaptane) [69-71], die ihrerseits lebenswichtige Enzyme an ihrem aktiven Zentrum blockieren können. Da nicht lebendiges, organisches Gewebe mit der Zeit zu verwesen beginnt, entstehen dabei zusätzlich Leichenstoffe mit gesteigerter Toxizität (Putrescine und Cadaverine).



Wurzelbehandelte Zähne auf dem Röntgenbild und in Natura. Totes Gewebe hinterlässt seine Spuren.

Entzündungen an der Wurzelspitze

Das unspezifische Immunsystem reagiert auf diesen infektiösen Herd mit einer erhöhten Produktion von proinflammatorischen Zytokinen (TNF- α , IL-1, INF γ). Diese subklinische Aktivierung der Gewebsmakrophagen führt zu einer chronischen Entzündung des umliegenden Gewebes und zur Verbreiterung des Parodontalspaltes bis hin zur Zystenbildung. Neben der Giftigkeit der Schwefel-Wasserstoff-Verbindungen (Thioether/Mercaptane) ist es auch nicht selten, dass ein Patient allergisch auf diese Stoffe reagiert. Auch die Wurzelfüllmaterialien an sich sind nicht unproblematisch und enthalten meist klassische Allergene wie



Röntgenologische Darstellung von Restknochenentzündungen (NICO)

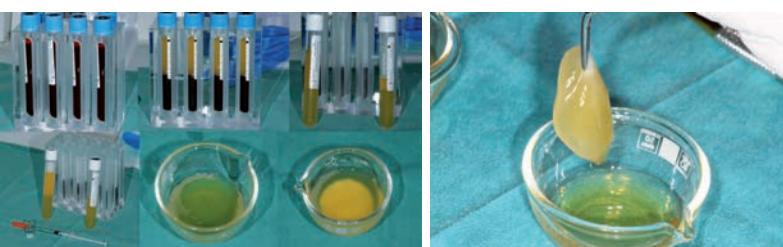
Epoxidharz, Perubalsam oder Kollophonium. Probleme zeigen sich meist nicht direkt vor Ort, sondern systemisch, andernorts im Körper. Daher sind sie nicht immer ganz einfach zu diagnostizieren. Die Zähne gehören zu den bedeutendsten Teilsystemen innerhalb eines Netzwerks selbst regulativ arbeitender Teilbereiche des Organismus. Zähne und ihr zugehöriger Zahnhalteapparat (= Odonton) haben eine Beziehung zu anderen körperlichen Strukturen und Organen. Reinhold Voll hat den Begriff des Odontons geprägt und die direkten und engen Wechselbeziehungen zwischen einzelnen Odontonen und den verschiedenen Bereichen des Körpers identifiziert. Dabei sind Interaktionen und positive wie negative Beeinflussungen im Sinne einer Fernwirkung in beiden Richtungen möglich:

Ein gestörtes Organ kann sich pathologisch auf das zugehörige Odonton auswirken und umgekehrt kann ein kranker Zahn oder sein Zahnhalteapparat das mit ihm korrelierende Organ stören. Klassische Störfelder neben den wurzelbehandelten Zähnen sind verlagerte Zähne und Weißheitszähne, devitale Zähne, Metallsplitter und andere Fremdkörper, Zysten und chronische Entzündungen im Kieferknochen.

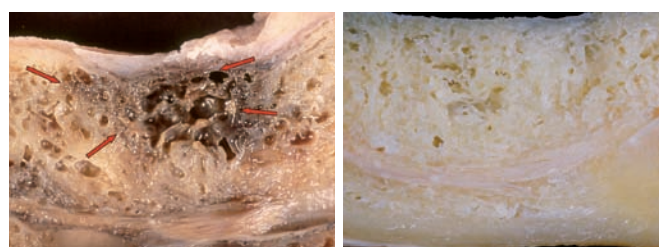
Chronische Entzündungen im Kieferknochen (Restostitis/NICO)

Unbemerkt von konventionellen Röntgenaufnahmen kommt es häufig zu chronischen Entzündungen im Kieferknochen, meist resultierend aus alten, nicht optimal verheilten Zahnextraktionswunden, Zahnanlagen oder Fremdkörpern [76]. Hier bilden sich ähnlich wie bei den wurzelbehandelten Zähnen, Giftstoffe und Entzündungsmediatoren (TNF- α , IL-1, RANTES), die an anderer Stelle im Körper vielerlei Symptome hervorrufen können – besonders häufig treten neurologische (NICO) oder Gelenkprobleme auf. Mittels einer dreidimensionalen, digitalen Volumentomographie (DVT) können diese auf Verdacht gut diagnostiziert werden.

Die Therapie besteht in der vollständigen chirurgischen Entfernung dieser entzündlich veränderten Areale und anschließender Desinfektion mit Ozon. In der Praxis des Autors hat sich die Einlage einer aus Eigenblut gewonnenen PRGF®-Membran (Plattelet Rich in Growth Factors) bewährt. Das frisch entnommene, venöse Blut des Patienten wird für ungefähr 8 Minuten zentrifugiert und daraufhin aktiviert. Nach 30 Minuten bei Körpertemperatur ist die Membran zur Einlage fertig. Die PRGF®-Technology ist zu 100 Prozent autologen Ursprungs und dadurch vollständig biokompatibel.



Herstellung einer PRGF®-Membran (Plattelet Rich in Growth Factors)



Kranker vs. gesunder Knochen (Photo: J Oral Pathol Med 1999; 28:423.)

Bissproblematik und Dysfunktionen des Kiefergelenks

Der Biss ist der Thermostat für die strukturelle Komponente des Körpers. Der Kauvorgang ist primär für unser Überleben notwendig. In den letzten 100 Jahren sind neben den iatrogen und traumatisch verursachten Okklusionsproblemen, angeborene und entwicklungsbedingte Abnormalitäten der Ober- und Unterkiefer alltäglich geworden. Dies scheint primär epigenetische Ursachen zu haben, allen voran spielt die Ernährung hierbei eine entscheidende Rolle. Raffinierte Nahrung, hauptsächlich Zucker und Weißmehlprodukte, scheint in direktem Zusammenhang mit den entwicklungsbedingten Zahn- und Kieferfehlstellungen zu stehen [77]. Heutzutage ist es in den Industrieländern relativ selten geworden,

dass ein Kind oder Jugendlicher ohne eine Art von Kieferorthopädischer Apparatur auskommt. Zahn- und Augenebene hängen direkt miteinander zusammen: bei jedem Säugetier sind die Augen reflexartig auf den Horizont gerichtet (Labyrinthstellreflex). Bereits kleinste Änderungen in der Okklusion im Mikrometerbereich führen zu einem Ungleichgewicht in diesem Gefüge. Die Kompensation erfolgt durch einfache Regelmechanismen im Muskel- und Bandapparat, initial jedoch durch eine Verschiebung des Cranium entlang der Suturen und Hirnhäute. Meist äußert sich dies in einer Verspannung der tiefen Nackenmuskulatur, wird aber über einen längeren Zeitraum auf

den Schulter- und Beckengürtel weitergeleitet. Dadurch können hier langfristig betrachtet Fehlstellungen und -haltungen entstehen. Die Verspannungen führen weiterhin zu einer Minderversorgung des Gehirns mit Blut in bestimmten Arealen sowie umgekehrt schlechteren Blut- und Lymphabfluß aus dem Hirn. Bereits ein Millimeter Verlust an Bisshöhe führt zu einem deutlichen Verlust an Lymphabfluß und damit auch zu einer Akkumulation an Toxinen im Hirnareal. Neben den üblichen Symptomen der craniomandibulären Dysfunktion und Myoarthropathie kann es zu einer Vielzahl weiterer daraus resultierender Symptome wie z.B. Konzentrations- und Gedächtnisverlust (Minderversorgung an Neurotransmitter Acetylcholin durch mangelhafte Durchblutung), Migräne, Schlaflosigkeit, Nackenschmerzen, Schmerzen im Bereich des unteren Rückens bis hin zur Depression kommen [74].

Man könnte den Mund also mit einer großen Baustelle vergleichen, die niemals fertig wird. Jeden Tag muss der Körper Arbeiter und Baumaterial im Sinne von Nährstoffen und ATP verschwenden, um diese Baustelle zu kompensieren.

24 Stunden, 7 Tage die Woche werden für diese Kompensationsfähigkeit des Körpers Nährstoffe verbraucht, an anderen Stellen

im Körper kommt es zu Defiziten oder sogar zu Mangelerscheinungen. Die Giftstoffe mehren sich und der Körper kommt mit der Entsorgung nicht mehr nach – das Fass läuft über. Hier liegt teilweise der Schlüssel zwischen der biologischen Zahnheilkunde und den heute üblichen chronischen Erkrankungen. Der Energieverlust des Körpers durch ein chronisch aktiviertes Immunsystem liegt laut Straub et. al rechnerisch bei rund 30 Prozent [78]. Diesen Patienten fehlen also bereits am Morgen nach dem Aufstehen ein Drittel der Energie. Somit ist also nicht verwunderlich, dass chronische Müdigkeit bereits zur Volkskrankheit geworden ist. Zusätzlich spielt natürlich auch die individuelle, genetische Entgiftungsleistung des Körpers eine wichtige und entscheidende Rolle in dieser Gleichung. Hinzu kommen meist eine mangelhafte Ernährung, Nahrungsmittelintoleranzen, chronisch bakterielle und virale Infekte sowie weitere Umwelteinflüsse (Plastik, Pestizide, Lösemittel, Insektizide, Konservierungsmittel, etc.), denen die Bevölkerung täglich ausgesetzt ist. Insofern spielt die konsequente biologische Sanierung der Mundhöhle nicht nur für chronisch kranke Patienten eine wichtige Rolle, sondern auch, wenn nicht sogar vielmehr, für Jedermann, im Sinne der Prävention.

Die Alternativen

Es ist allgemein bekannt, dass bei der Entfernung von Amalgam verstärkt hochgiftiger Quecksilberdampf (Hg0) entsteht. Aus diesem Grund ist die Entfernung der Metalle, insbesondere die Amalgamentfernung unter maximalen Schutzmaßnahmen zum Schutz des Patienten unabdingbar, vor allem aber auch für den Behandler und die Assistenz, die täglich, meist über Jahrzehnt hinweg mit dem Dampf in Kontakt kommen.

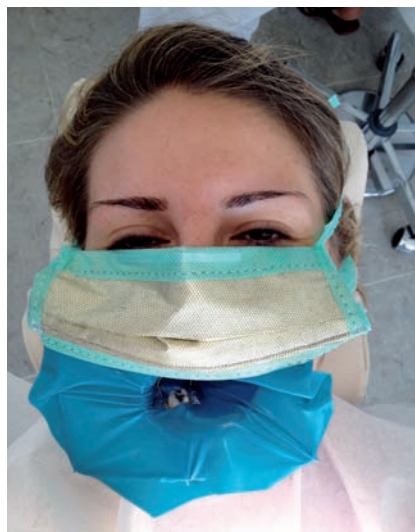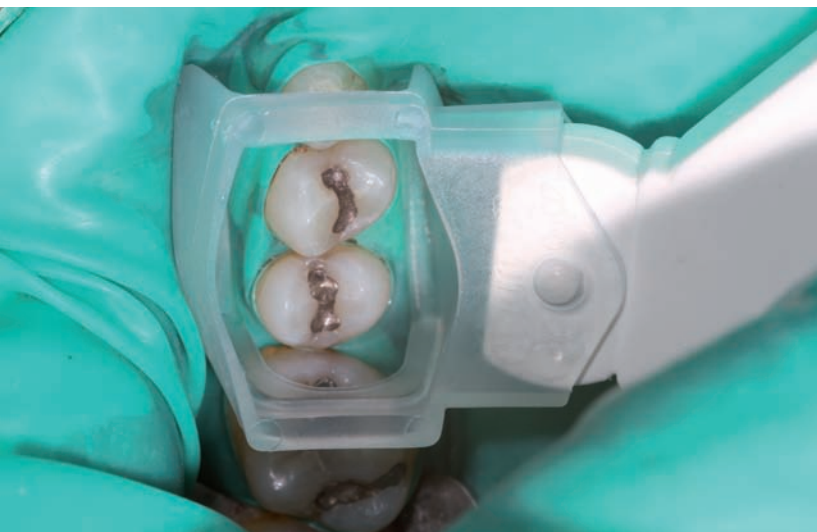In der Praxis des Autors hat sich folgendes Protokoll bewährt:

- *Kofferdamm (Gummischutztuch - Schutz vor Spänen und Fragmenten)*
- *Clean-Up Sauger (s.o. und zusätzlicher Schutz vor Hg-Dampf)*
- *Niedertouriges Ausbohren, bzw. Raushebeln der Füllung im Ganzen, um giftige Quecksilberdämpfe zu vermeiden*
- *Sauerstoffzufuhr über die Nasensonde (oxidiert Hg, dadurch reduzierte Resorption in der Lunge)*
- *Nasenschutzmaske mit Gold beschichtet (Gold fängt Quecksilberdämpfe ab), Goldmundschutz für Behandler und Assistenz*
- *Chlorella-Algen-Einlage in die Kavität nach Entfernung des Amalgams (optional) – weitere Optionen sind möglich*
- *Infusion mit hochdosiertem Vitamin C und anderen Mikronährstoffen (optional) – reduziert die Immunantwort*

Metallfreier Zahnersatz

In der biologischen Zahnheilkunde spielt der richtige Werkstoff eine entscheidende Rolle. Ob aufwendige Bluttests durchgeführt (LTT-Test) oder ob Materialien über bioenergetische Diagnostik (Autonome Regulationstestung, Applied Kinesiology, Bioresonanz, etc.) überprüft werden, bleibt dem Behandler überlassen. Im heutigen Zeitalter des überreaktiven, nicht mehr tolerierungsfähigen Immunsystems, sollte die Auswahl der optimalen Werkstoffe einen wichtigen Stellenwert einnehmen, bevor eventuell unpassende oder allergisierende Materialien dauerhaft in den Körper des Patienten eingebracht werden. Denn dies könnte der Tropfen sein, der das bereits randvolle Fass zum Überlaufen bringt. Auch ist es wichtig den gesamten Körper als integratives System zu verstehen, anstatt ihn in seine Einzelteile zu zerlegen. In vielen Fällen ist es in der Praxis des Autors üblich, zunächst ein primär überreaktives Immunsystem durch funktionell medizinische Aspekte aus den Bereichen Ernährungs-, Umwelt- und Nährstoffmedizin herunterzufahren, alle Metalle, Entzündungen und wurzelbehandelte Zähne zu entfernen und zunächst über Langzeitprovisorien Stabilität in dieses Gefüge zu bringen. Vor allem bei chronisch-progredienten Erkrankungen wie MS, Parkinson, Alzheimer, Krebs und ALS ist dieses Vorgehen von entscheidender Bedeutung.

Das Material der Wahl, sowohl bzgl. Biokompatibilität als auch Ästhetik, ist momentan Keramik. Zur Auswahl stehen verschiedene Keramiktypen: Bewährt haben sich Konstruktionen aus Zirkon(dioxyd) und in letzter Zeit auch Lithiumdisilikatkeramiken (IPS e.max/ivoclar vivadent). Auch die klassische Feldspatkeramik findet ihre Anwendung.



*Schutzmaßnahmen bei der professionellen Amalgamentfernung.
Kofferdamm – Goldnasenmaske – Clean-Up Sauger.*

*Nicht im Bild:
Sauerstoff- Nasensonde.*

Der Autor ist Vizepräsident der International Society of Metalfree Implantology (ISMI e.V.) und so ist es in seiner Praxis schon heute Standard, auch die Chirurgie vollständig metallfrei durchzuführen.

Metallfreie Implantate aus Hochleistungskeramik (Zirkon(di)oxid) stellen eine wichtige Alternative gegenüber den üblichen Titanimplantaten dar. Bereits 15 bis 20% der Bevölkerung reagieren laut Dr. Volker von Baehr (IMD-Berlin) unverträglich auf Titan [79], hauptsächlich ausgelöst durch die massenhafte Verwendung von Titandioxid als Füllstoff oder Farbstoff in Medikamenten, Nahrungsergänzungsmitteln, Körperpflegeprodukten, Kosmetika, Kaugummi und Zahnpasta. Die gewebspezifischen Makrophagen reagieren auf die primär durch Abrieb entstandenen Titanoxidpartikel mit Phagozytose und einer gesteigerten unspezifischen Immunantwort (Expression von „Alarmzytokinen“ TNF- α , IL-1). Radar konnte zeigen, dass Zirkonoxidpartikel gleicher Größe im Gegenzug keine proinflammatorischen Zytokine (TNF- α) in Makrophagenkulturen induzieren [80].

Wenn man also weiterhin Titan für den Patienten risikolos inserieren möchte, sollte man vorab auf jeden Fall einen Titanstimulationstest und bei Patienten mit überschießender Immunantwort (High-Responder) eine genetische Entzündungsneigung im Blut bestimmen lassen, um sicher zu gehen, dass dem Patienten durch das implantierte Metall kein Schaden zugefügt wird. Allerdings bleibt natürlich immer noch die Debatte bestehen, ob die Metalle als Antenne im Mund wirken und dadurch die Elektrosensibilität des Patienten erhöhen.

Zirkon(di)oxid ist ein neutrales Element, bedingt lichtdurchlässig und biokompatibel. Im Vergleich zu Titan besitzt Zirkon(di)oxid keine freien Elektronen an der Oberfläche, wodurch es keinerlei Störfeldcharakter besitzen kann. Außerdem ist Zirkon(di)oxid im Gegensatz zum Grau der Titanimplantate durch seine weiße Farbe hochästhetisch. Mit Hilfe des Zirkonimplantates ist es folglich möglich Biokompatibilität und Ästhetik zu vereinen. Seit kurzem stehen Zirkonoxidimplantate sogar als zweiteilig geschraubte Implantate für alle Indikationen zur Verfügung.

Zur Verschraubung stehen dem biologisch orientierten Zahnarzt Schrauben aus PEEK (Polyetheretherketon) zur Verfügung. Dieses Material wird in der orthopädischen Chirurgie bereits seit längerem als Ersatz von Bandscheiben eingesetzt, da es dem Knochen und Knorpel in seiner Elastizität sehr ähnlich ist. Sowohl in Konstanz, als auch in Tübingen verwendet der Autor PEEK seit einiger Zeit für Sekundärgerüste, Brücken oder als Basis für ESG-Prothesen. Es ist sehr elastisch und kann auch aus osteopathischer Sicht für größere Verblockungen eingesetzt werden, da es im Gegensatz zum Metallgerüst die Eigenbewegung der Suturen zulässt bzw. zu kompensieren vermag. Auch die Kaufunktion profitiert von diesem Material, da es durch seine Elastizität als eine Art Stoßdämpfer für Kaukräfte dient. Dieser Bereich ist zwar noch zahnhandwerkliches Neuland, allerdings sind solche Innovationen nötig, um langfristig Fortschritte auf dem Weg zum optimalen Material zu erzielen – auch die Kosten für ein Sekundärgerüst aus PEEK im Vergleich zu seinem metallischen Konkurrent sind deutlich geringer.

Vollkeramische Werkstoffe haben sich in den letzten Jahren nicht nur im prothetischen und ästhetischen Bereich bewährt, sondern sind nun bereits seit Längerem für chirurgische Zwecke einsetzbar. Auch die Kosten für den metallfreien Zahnersatz sind deutlich geringer geworden. Angesichts dieser Tatsachen besteht dementsprechend keine Notwendigkeit mehr, Nichtedelmetallkronen neben edelmetallhaltigen Versorgungen im Mund einzusetzen oder Goldaufbauten auf Titanimplantate zu schrauben. Es sollte stets ausnahmslos das Wohl des Patienten im Vordergrund stehen, was mit den heute zur Verfügung stehenden Materialien und Techniken in praktisch allen Situationen möglich ist.

Zentrum für Biologische Zahnmedizin
Andreas Nischwitz Msc, Dr. Dominik Nischwitz

Heerweg 26, 72070 Tübingen
 Telefon + 49 7071 97 59 77
 Fax + 49 7071 97 59 79
 Mail info@dnaesthetics.de
 Web dnaesthetics.de

Literaturliste

- Richard Horton: **The neglected epidemic of chronic disease.** The Lancet, Volume 366, Issue 9496, Page 1514, 29 October 2005
- Strong K, Mathers C, Leader S, Beaglehole R.: **Preventing chronic diseases: how many lives can we save?** The Lancet, Volume 366, Issue 9496, Pages 1578 - 1582, 29 October 2005
- Segade L, Suarez-Quintanilla D.: **Otic ganglion parasympathetic neurons innervate the pulp of the mandibular incisor or the guinea pig.** Neuroscience Letters 1988, 90(1-2) 33-38
- Ahlrot-Westerlund B.: **Mercury in cerebrospinal fluid in multiple sclerosis.** Swed J Biol Med 1989, 1:6-7.
- Beck et. Al. : **Oral disease, cardiovascular disease and systemic inflammation.** Periodontology 2000; 23:110-20
- Ingalls T.: **Endemic clustering of multiple sclerosis in time and place, 1934-1984. Confirmation of a hypothesis.** Am J Forensic Med Pathol 1986, 7:3-8.
- Meurman JH, Janket SJ, Qvarnström M, Nuutinen P.: **Dental Infections and serum inflammatory markers in patients with and without severe heart disease.** Oral Surg Oral Med Oral Path Oral Radiol endod 2003; 96:695-700.
- Mutter, Joachim: **Is dental amalgam safe for humans? The opinion of the scientific committee of the European Commission.** Journal of Occupational Medicine and Toxicology 2011, 6:2
- Perry VH, Newman TA, Cunningham C.: **The impact of systemic infection on the progression of neurodegenerative disease.** Nat Rev Neurosci. 2003 Feb;4(2):103-12.
- Stejskal J, Stejskal V.: **The role of metals in autoimmunity and the link to neuroendocrinology.** Neuro Endocrinol Lett 1999, 20:351-364.
- Siblerud RL.: **The relationship between mercury from dental amalgam and mental health.** Am J Psychother 1989, 43:575-587.
- Siblerud RL, Mottl J, Kienholz E.: **Psychometric evidence that mercury from silver dental fillings may be an etiologic factor in depression, excessive anger, and anxiety.** Psychol Rep 1994, 74:67-80.
- Wojcik DP, Godfrey ME, Haley B.: **Mercury toxicity presenting as chronic fatigue, memory impairment and depression: diagnosis, treatment, susceptibility, and outcomes in a New Zealand general practice setting (1994-2006).** Neuro Endocrinol Lett 2006, 27:415-423.
- Leong CW, Syed NI, Lorscheider FL.: **Retrograde degeneration of neurite membrane structural integrity of nerve growth cones following in vitro exposure to mercury.** Neuro Report 2001, 12:733-737
- Stoiber T, Bonacker D, Bohn K.: **Disturbed microtubule function and induction of micronuclei by chelate complexes of mercury(II).** Mutat Res 2004, 563:97-106.
- Stoiber T, Degen GH, Bolt HM, Unger E.: **Interaction of mercury(II) with the microtubule cytoskeleton in IMR-32 neuroblastoma cells.** Toxicol Lett 2004, 151(Suppl 1):99-104.
- Thier R, Bonacker D, Stoiber T.: **Interaction of metal salts with cytoskeletal motor protein systems.** Toxicol Lett 2003, 140:75-81.
- Pendergrass JC, Haley BE.: **Mercury-EDTA Complex Specifically Blocks Brain-Tubulin-GTP Interactions: Similarity to Observations in Alzheimer's Disease. In Status Quo and Perspective of Amalgam and Other Dental Materials.** International Symposium Proceedings. Edited by Friberg LT, Schrauzer GN. Stuttgart: Thieme Verlag; 1995:98-105.
- Pendergrass JC, Haley BE.: **Inhibition of brain tubulin-guanosine 5'-triphosphate interactions by mercury: similarity to observations in Alzheimer's diseased brain.** In Metallons on Biological systems. Edited by Sigel A, Sigel H. New York: Dekker; 1997:461-478.
- Barregard J, Svalander C, Schutz A, Westberg G, Sällsten G, Blohmé I, Mölne J, Attman PO, Haglund P.: **Cadmium, mercury, and lead in kidney cortex of the general Swedish population: a study of biopsies from living kidney donors.** Environ Health Perspect 1999, 107:867-871.
- Becker K, Kaus S, Krause C, Lepom P, Schulz C, Seiwert M, Seifert B.: **German Environmental Survey 1998 (GerES III): environmental pollutants in blood of the German population.** Int J Hyg Environ Health 2002, 205:297-308.
- Becker K, Schulz C, Kaus S, Seiwert M, Seifert B.: **German Environmental Survey 1998 (GerES III): Environmental pollutants in the urine of the German population.** Int J Hyg Environ Health 2003, 206:15-24.
- Drasch G, Schupp I, Riedl G, Günther G.: **Einfluß von Amalgamfüllungen auf die Quecksilberkonzentration in menschlichen Organen.** Dtsch Zahnärztl Z 1992, 47:490-496.
- Drasch G, Schupp I, Hoff H, Reinke R, Roeder G.: **Mercury burden of human fetal and infant tissues.** Eur J Ped 1994, 153:607-610.
- Drasch G, Wanghofer E, Roeder G.: **Are blood, urine, hair, and muscle valid bio-monitoring parameters for the internal burden of men with the heavy metals mercury, lead and cadmium?** Trace Elem Electrolyt 1997, 14:116-123.
- Eggleston DW, Nylander M.: **Correlation of dental amalgam with mercury in brain tissue.** J Prost Dent 1987, 58:704-707.
- Gottwald B, Traenker I, Kupfer J, Ganss C, Eis D, Schill WB, Gieler U.: **"Amalgam disease" -- poisoning, allergy, or psychic disorder?** Int J Hyg Environ Health 2001, 204:223-229.
- Guzzi G, Grandi M, Cattaneo C.: **Should amalgam fillings be removed?** Lancet 2002, 360:2081.
- Guzzi G, Grandi M, Cattaneo C, Calza S, Minola C, Ronchi A, Gatti A, Severi G.: **Dental amalgam and mercury levels in various tissues: food for thought.** Am J Forensic Med Pathol 2006, 27:42-45.
- Levy M, Schwartz S, Dijkak M, Weber JP, Tardif R, Rouah F.: **Childhood urine mercury excretion: dental amalgam and fish consumption as exposure factors.** Environ Res 2004, 94:283-290.
- Lorscheider FL, Vimy MJ, Summers AO.: **Mercury exposure from "silver" tooth fillings: emerging evidence questions a traditional dental paradigm.** FASEB Journal 1995, 9:504-508.
- Kingman A, Albertini T, Brown LJ.: **Mercury concentrations in urine and whole blood associated with amalgam exposure in a US military population.** J Dent Res 1998, 77:461-471.
- Mortada WI, Sobh MA, El-Defrawy MM, Farahat SE.: **Mercury in dental restoration: is there a risk of nephrotoxicity?** J Nephrol 2002, 15:171-176.
- Nylander M.: **Mercury in pituitary glands of dentists.** Lancet 1986, 22:442.
- Nylander M, Weiner J.: **Mercury and selenium concentrations and their interrelations in organs from dental staff and the general population.** Br J Ind Med 1991, 48:729-734.
- Nylander M, Friberg L, Lind B.: **Mercury concentrations in the human brain and kidneys in relation to exposure from dental amalgam fillings.** Swed Dent J 1987, 11:179-187.
- Pizzichini M, Fonzi M, Giannerini M, Mencarelli M, Gasparoni A, Rocchi G, Kaitas V, Fonzi L.: **Influence of amalgam fillings on Hg levels and total antioxidant activity in plasma of healthy donors.** Sci Total Environ 2003, 301:43-50.
- Weiner JA, Nylander M.: **The relationship between mercury concentration in human organs and different predictor variables.** Sci Tot Environ 1993, 138:101-115.
- Zimmer H, Ludwig H, Bader M.: **Determination of mercury in blood, urine and saliva for the biological monitoring of an exposure from amalgam fillings in a group with self-reported adverse health effects.** Int J Hyg Environ Health 2002, 205:205-211.
- Drasch G, Schupp I, Hoff H, Reinke R, Roeder G.: **Mercury burden of human fetal and infant tissues.** Eur J Ped 1994, 153:607-610.
- Ask K, Akesson A, Berglund M, Vahter M.: **Inorganic mercury and methylmercury in placentas of Swedish women.** Environ Health Perspect 2002, 110:523-526.
- Holmes AS, Blaxill MF, Haley BE.: **Reduced levels of mercury in first baby haircuts of autistic children.** Int J Toxicol 2003, 22:277-85.
- Morgan DL, Chanda SM, Price HC, Fernando R, Liu J, Brambila E, O'Connor RW, Bellies RP, Barone S Jr.: **Disposition of inhaled mercury vapor in pregnant rats: maternal toxicity and effects on developmental outcome.** Toxicol Sci 2002, 66:261-273.
- Takahashi Y, Tsuruta S, Hasegawa J, Kameyama Y, Yoshida M.: **Release of mercury from dental amalgam fillings in pregnant rats and distribution of mercury in maternal and fetal tissues.** Toxicology 2001, 163:115-126.
- Takahashi Y, Tsuruta S, Arimoto M, Tanaka H, Yoshida M.: **Placental transfer of mercury in pregnant rats which received dental amalgam restorations.** Toxicology 2003, 185:23-33.
- Vahter M, Akesson A, Lind B, Bjors U, Schutz A, Berglund F.: **Longitudinal study of methylmercury and inorganic mercury in blood and urine of pregnant and lactating women, as well as in umbilical cord blood.** Environ Res 2000, 84:186-194.
- Yoshida M, Satoh M, Shimada A, Yamamoto E, Yasutake A, Tohyama C.: **Maternal-to-fetus transfer of mercury in metalloprotein-null pregnant mice after exposure to mercury vapor.** Toxicology 2002, 175:215-222.
- Yoshida M, Watanabe C, Satoh M, Yasutake A, Sawada M, Ohtsuka Y, Akama Y, Tohyama C.: **Susceptibility of Metallothionein-Null Mice to the Behavioural Alterations Caused by Exposure to Mercury Vapour at Human-Relevant Concentration.** Toxicol Sci 2004, 80:69-73.
- Drasch G, Aigner S, Roeder G, Staiger F, Lipovskyn G.: **Mercury in human colostrum and early breast milk. Its dependence on dental amalgam and other factors.** J Trace Elem Med Biol 1998, 12:23-27.
- Oskarsson A, Schultz A, Skerfving S, Hallen IP, Ohlin B, Lagerkvist BJ.: **Total and inorganic mercury in breast milk in relation to fish consumption and amalgam in lactating women.** Arch Environ Health 1996, 51:234-241.
- Vimy MJ, Hooper DE, King WW, Lorscheider FL.: **Mercury from maternal "silver" tooth fillings in sheep and human breast milk. A source of neonatal exposure.** Biol Trace Element Res 1997, 56:143-152.
- Hargreaves RJ, Evans JG, Janota I, Magos L, Cavanagh JB.: **Persistent mercury in nerve cells 16 years after metallic mercury poisoning.** Neuropath Appl Neurobiol 1988, 14:443-452.
- Opitz H, Schweinsberg F, Grossmann T, Wendt-Gallitelli MF, Meyermann R.: **Demonstration of mercury in the human brain and other organs 17 years after metallic mercury exposure.** Clin Neuropath 1996, 15:139-144.
- He F, Zhou X, Lin B, Xiong YP, Chen SY, Zhang SL, Ru JY, Deng MH.: **Prognosis of Mercury poisoning in mercury refinery workers.** Ann Acad Med Singapore 1984, 13:389-393.
- Kishi R, Doi R, Fukushi Y, Satoh H, Ono A.: **Residual neurobehavioural effects associated with chronic exposure to mercury vapour.** Occup Environ Med 1994, 51:35-41.
- Kobal A, Horvat M, Prezelj M, Briski AS, Krstnik M, Dizdarevic T, Mazej D, Falnoga I, Stibilj V, Arneric N, Kobal D, Osredkar J.: **The impact of long-term past exposure to elemental mercury on antioxidant capacity and lipid peroxidation in mercury miners.** J Trace Elem Med Biol 2004, 17:261-274.
- Letz R, Gerr F, Cragle D, Green R, Watkins J, Fidler A.: **Residual neurologic deficits 30 years after occupational exposure to elemental mercury.** Neurotoxicology 2000, 21:459-474.
- Sugita M.: **The biological half-time of heavy metals. The existence of a third, "slowest" component.** Int Arch Occup Environ Health 1978, 41:25-40.
- Takahata N, Hayashi H, Watanabe S, Anso T.: **Accumulation of mercury in the brains of two autopsy cases with chronic inorganic mercury poisoning.** Folia Psychiatr Neurol Jpn 1970, 24:59-69.
- Lindt U, Hudecek R, Dandersund A, Eriksson S, Lindvall A.: **Removal of dental amalgam and other metal alloys supported by antioxidant therapy alleviates symptoms and improves quality of life in patients with amalgam-associated ill health.** Neuro Endocrinol Lett 2002, 23:459-482.
- Siblerud RL.: **A comparison of mental health of multiple sclerosis patients with silver/mercury dental fillings and those with fillings removed.** Psychol Rep 1992, 70:1139-1151.
- Huggins HA, Levy TE.: **Cerebrospinal fluid protein changes in multiple sclerosis after dental amalgam removal.** Altern Med Rev 1998, 4:295-300.
- Bates M, Fawcett J, Garrett N, Cutress T, Kjellstrom T.: **Related articles, health effects of dental amalgam exposure: a retrospective cohort study.** Int J Epidemiol 2004, 33:894-902.
- Engel P.: **Beobachtungen über die Gesundheit vor und nach Amalgamentfernung. [Observations on health before and after removing dental amalgam].** Schweiz Monatsschr Zahnmed 1998, 108:2-14.
- Heintze U, Edvardsson S, Derand T, Birkhed D.: **Methylation of mercury from dental amalgam and mercuric chloride by oral streptococci in vitro.** Scand J Dent Res 1983, 91:150-152.
- Leistevuo J, Leistevuo T, Helenius H, Pyy L, Osterblad M, Huovinen P, Tenovou J.: **Dental amalgam fillings and the amount of organic mercury in human saliva.** Caries Res 2001, 35:163-166.
- Yannai S, Berdicovsky I, Duek L.: **Transformations of inorganic mercury by Candida albicans and Saccharomyces cerevisiae.** Appl Environ Microbiol 1991, 57:245-247.
- Harris HH, Pickering IJ, George GN.: **The chemical form of mercury in fish.** Science 2003, 301:1203.
- Claesson et al.: **Production of volatile sulfur compounds by various Fusobacterium species.** Oral Microbiol Immunol. 1990; 5:137-142
- Langendijk PS, Hanssen JT, Van der Hoeven JS.: **Sulfate-reducing bacteria in association with human periodontitis.** J Clin Periodontol Dec 2000;27(12):943-50.
- Persson S, Edlund MB., Claesson R., Carlsson J.: **The Formation of hydrogen sulfide and methyl mercaptan by oral bacteria.** Oral Microbiology and Immunology 1990 August; Vol. 5 (4): 195-201.
- Lechner J.: **Immunstress durch Zahmetalle und Elektrosmog.** Raum&Zeit 1995, 74: 5-13.
- Virtanen H, Huttunen J, Toropainen A, Lappalainen R.: **Interaction of mobile phones with superficial passive metallic implants.** Phys Med Biol. 2005 Jun 7;50(11):2689-700.
- Klinghardt D.: **Neural Therapy & Mesotherapy Course A: The Intensive.** Klinghardt Academy 2011, 80-82.
- Nischwitz D.: **Die Wurzel allen Übels.** Endo Tribune, in Dental Tribune 5/14: 21. Online: <http://www.zwp-online.info/de/fachgebiete/implantologie/grundlagen/die-wurzel-allen-uebels>
- Lechner J.: **Kavitätenbildende Osteolyse des Kieferknochens.** 1. Auflage April 2011, München.
- Price WA.: **Nutrition and Physical Degeneration (1939-2003).** 6. vollst. überarb. u. erw. Auflage. The Price-Pottenger Nutrition Foundation, Inc., La Mesa, CA.
- Straub PH, Cutolo M, Buttgeriet F, Pongratz G.: **Energy regulation and neuroendocrine-immune control in chronic inflammatory diseases.** J Intern Med. 2010 Jun;267(6):543-60.
- Schütt S, Von Baehr V.: **Hyperreaktivität von Gewebemakrophagen nach Kontakt mit Titanoxidpartikeln als Ursache einer verstärkten lokalen Entzündungsreaktion bei Patienten mit Perimplantitis.** ZWR – Das Deutsche Zahnärzteblatt 2010, 119: 222-232
- Radar CP, Sterner T, Jakob F et al.: **Cytokine response of human macrophage-like cells after contact with polyethylene and pure titanium particles.** J Arthroplasty 1999; 14: 840-848.